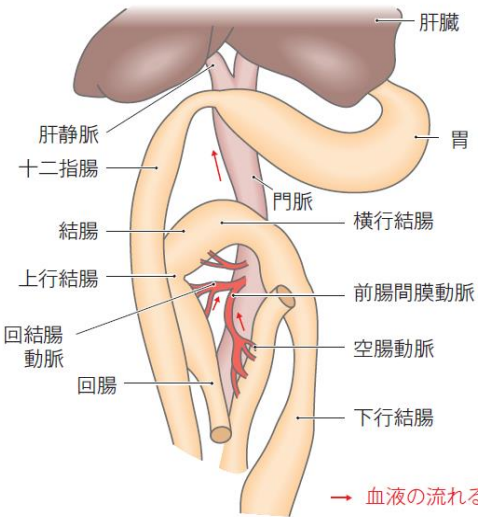
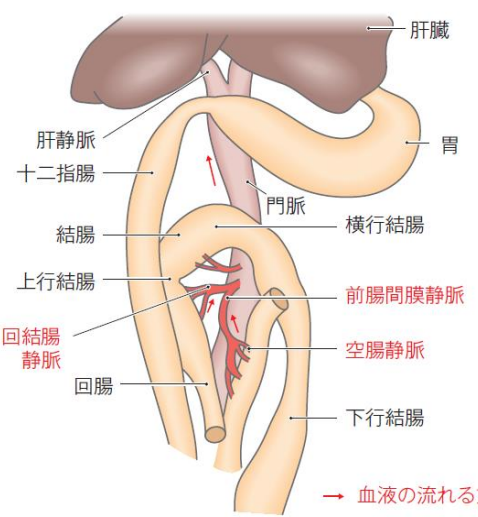


『動物看護の教科書 増補改訂版 第3巻』(第1刷) 訂正とお詫び

ISBN978-4-89531-258-5

下記の箇所に誤りがございました。訂正するとともに深くお詫び申し上げます。 株式会社 緑書房

訂正箇所	誤	正
<p>p.40 図5 消化管から 吸収された 薬物の経路</p>	<p>図内：前腸間膜動脈、空腸動脈、回結腸動脈</p>  <p>→ 血液の流れる方向</p>	<p>図内(赤字)：前腸間膜静脈、空腸静脈、回結腸静脈</p>  <p>→ 血液の流れる方向</p>
<p>p.175 図47</p>	<p>図47 ネコハジラミ</p>	<p>図47 イヌハジラミ</p>
<p>p.175本文 左段下から 6~4行目</p>	<p>犬にはイヌジラミ(図46)およびイヌハジラミが、猫にはネコハジラミ(図47)が寄生します。</p>	<p>犬にはイヌジラミ(図46)およびイヌハジラミ(図47)が、猫にはネコハジラミが寄生します。</p>